

---

## Sommaire Revue n°44



<b>Editorial</b>	
<i>Dr Eric Vanden Eynde</i>	p.6
<b>Voorwoord</b>	
<i>Dr Eric Vanden Eynde</i>	p.13
<b>A propos de conium: extention d'une modalité.</b>	
<i>Dr Jean Alaerts.</i>	p.16
<b>Androctonus: Sylvie: L'enfant de tout le monde et de personne.</b>	
<i>Dr Philippe Barthelet.</i>	p.18
<b>Androctonus: Le livre de la vie et de la mort.</b>	
<i>Dr Philippe Barthelet.</i>	p.31
<u>Agenda des activités annoncées à la Revue</u>	p.39
<b>Cours de Matière Médicale homœopathique d'un élément du règne minéral: "Antimonium".</b>	
<i>Dr Eric Vanden Eynde.</i>	p.42
<b>Le capitalisme est voué à se dévorer lui-même</b>	
<i>Dominique Quessada</i>	p.75
<b>Rappel de la méthologie du Dr Masi.</b>	
<i>Dr Simone Fayeton.</i>	p.92
<b>Philosophie et Homœopathie.</b>	
<i>Prof. Marcelo Gerstner.</i>	p.102
<b>Laat de bomen tot leven komen: de Maandkalender en de zonnekalender.</b>	
<i>Dr Ralph Bruinaars</i>	p.124
<b>Strychnos nux vomica</b>	
<i>Dr Ralph Bruinaars</i>	p.132

---

<b>Caractéristiques de la méthode de Boenninghausen</b>	
<i>Dr Guy Coquillart</i>	p.140
<b>L' Homœopathie uniciste</b>	
<i>Dr Alfonso Masi Elizalde</i>	p.176
<b>Kali carbonicum</b>	
<i>Dr Agnès Flour</i>	p.186
<b>Anacardium orientale</b>	
<i>Dr Marie-José Grangeon</i>	p.194
<b>Une histoire de famille</b>	
<i>Mme Maryvonne Cousin</i>	p.200
<b>Reportage: 2<sup>ème</sup> journée belge d'Homœopathie à Ittre</b>	
<i>Dr Daniel Saelens</i>	p.202
<b>Het gebruik van dromen in de homœopathie...vervolg</b>	
<i>Dr Filip Degroote</i>	p.206
<b>Tela araneae</b>	
<i>Dr Filip Degroote</i>	p.223
<b>Fraxinus americanus: petite pathogénésie étudiée selon la méthodologie du Dr Masi</b>	
<i>Dr Simone Fayeton</i>	p.244

In Memoriam

Nous avons le regret de vous annoncer le décès de notre ami le pharmacien Laurent Klybik. Laurent était membre de la Société Royale Belge d'Homéopathie et a été actif à l'Ecole et dans les séminaires. Originaire du Belarus, il a été fort sensibilisé par la catastrophe de Tchernobyl qui a laissé tant de séquelles parmi ses compatriotes. Ayant recueilli l'air pollué de la région, il a créé le remède « Rack » pour le traitement des victimes des radiations ionisantes, mais dont l'action s'étend également aux suites d'exposition à d'autres rayonnements comme le téléphone portable ou les câbles de Haute Tension. Adieu Laurent, nous garderons toujours le souvenir de ta bonne humeur et de ton sourire avenant !

La rédaction,

---

## **A propos de Conium: Extension d'une modalité.**

Dr Jean Alaerts  
Bruxelles - Belgique



Récemment, dans la Revue Belge d'Homœopathie (N° 3 de septembre 2004), j'ai publié un travail sur *Conium maculatum*. Il m'a semblé intéressant de vous faire partager un nouveau cas qui m'a permis de confirmer et d'étendre une petite rubrique du répertoire.

Il y a deux mois, je vois en consultation Hubert âgé de 61 ans, qui a souffert d'une crise de vertige le matin au lit, aggravée en se tournant dans le lit et obligeant à fermer les yeux. Cela s'est passé, mais il garde un état vertigineux fort désagréable.

Trois années auparavant, il a déjà eu un épisode semblable qui a nécessité une hospitalisation. A cette occasion, divers examens avaient été pratiqués au cours desquels un confrère O.R.L. lui a enlevé un bouchon de cérumen. Aussitôt me dit-il, mes vertiges avaient disparu. Cela m'a mis la puce à l'oreille (ou dans celle du patient !), je vous expliquerai pourquoi. J'examine donc le patient et mon examen n'apportait pas grand'chose si ce n'est un léger dépôt de cérumen qu'il m'engage vivement à enlever et je réponds volontiers à son attente. Encore une fois il me déclare qu'il se sent comme libéré de son malaise. Pour moi, le diagnostic ne faisait plus de doute.

En effet, bien des années auparavant, j'avais eu à soigner une patiente qui se plaignait de surdité unilatérale. En l'examinant, je constate un léger dépôt de cérumen qui ne pouvait expliquer sa surdité, mais par acquit de conscience je lui nettoie son conduit. Aussitôt, elle me dit : « Ah docteur, maintenant j'entends beaucoup mieux ! »

**A propos de Conium: extension d'une modalité.**

Dr Jean Alaerts

Je me suis souvenu alors de la rubrique du répertoire de Kent : **Hearing, impaired, earwax, after removal of, amel. : Con., 2° degré seul.** Je m'étais toujours interrogé sur la pertinence d'une telle rubrique; n'est-il pas normal d'entendre mieux quand on enlève un bouchon de cérumen ? Mais ici la signification était évidente : l'amélioration est hors de proportion avec l'obstruction du conduit. Ceci veut dire qu'une rubrique a toujours un sens et qu'il ne faut pas juger au premier degré. Toujours est-il que j'ai prescrit Conium à cette personne qui a vu s'améliorer nettement son audition, mais également diverses autres plaintes dont je n'ai malheureusement plus souvenance car je n'ai pas pu retrouver son dossier.

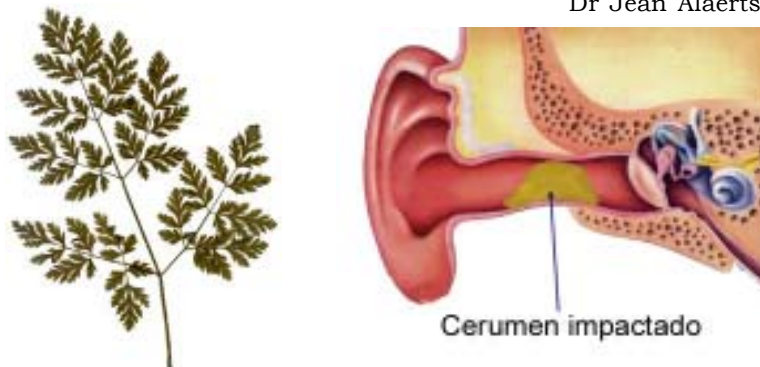
Mais revenons à Hubert ; l'analogie était frappante entre la surdité améliorée par l'enlèvement d'un bouchon et le vertige qui présente la même modalité, d'autant plus que nous restons dans le domaine de l'oreille interne. D'autre part les autres symptômes (vertige en se tournant au lit ; amélioré en fermant les yeux ; photophobie) confirmaient le remède.

Je lui ai donc prescrit une dose de Conium 30K qui lui a apporté une nette régression de ses vertiges, mais après un mois, il me signale une légère reprise en tournant la tête dans son lit.

Je lui reprécis alors Conium en 200K qui a résolu entièrement le problème et lors de la consultation suivante après un mois, il ne présentait plus aucune plainte.

Conclusion : La modalité d'amélioration par l'enlèvement de cérumen dans le cas de surdité peut s'étendre aux cas de vertige. Actuellement, je ne me risque pas à conclure que cette modalité serait valable dans d'autres pathologies, mais si un confrère avait l'occasion de le constater, cela renforcerait le point de vue des partisans de la méthode de Boenninghausen concernant la généralisation des modalités dans le cas où celles-ci se retrouvent à deux ou plusieurs niveaux.

Dr Jean Alaerts.



Revue Belge D'Homoeopathie 2005 n°1